COMPLICAȚII NEUROLOGICE LA PACIENȚII CU VARICELĂ

Neurological complications in patients with chickenpox

Cristiana Oprea[1,2], Raluca Erhan[1], Eugenia Ungureanu[1], Cristina Iordache[1], Irina Ianache[1], Carmen Apostol[1], George Enache[1], Emanoil Ceauşu[1,2]

[1]Spitalul Clinic de Boli Infecţioase şi Tropicale „Dr. Victor Babeş“, Bucureşti

[2]Universitatea de Medicină şi Farmacie „Carol Davila“, Bucureşti

REZUMAT

Obiectiv. Evaluarea incidenței şi a manifestărilor clinico-evolutive la pacienții spitalizați cu complicații neurologice secundare varicelei.

Material şi metode. Studiu retrospectiv realizat la pacienții ce au dezvoltat complicații neurologice secundare varicelei, internați în Spitalul de Boli Infecțioase şi Tropicale „Dr. Victor Babeş“ din Bucureşti în perioada 1 ianuarie 2013 – 31 decembrie 2013.

Rezultate. Din cei 1.773 de pacienți diagnosticați cu varicelă în spitalul nostru în perioada de studiu, 183 (13,3%) au fost spitalizați, iar dintre aceştia, 10 (5,46%) au prezentat complicații neurologice (5 cazuri de meningită sau meningo-encefaliă, 4 cazuri cu ataxie cerebeloasă izolată şi un pacient cu poliradiculonevrită). Majoritatea pacienților au fost de sex masculin (8), din mediul urban (8), cu vârsta cuprinsă între 4 şi 38 de ani (mediana 6,5 ani). Nici un pacient nu avea antecedente vaccinale antivaricelă. Manifestările clinice cele mai frecvente au fost: ataxie (8), cefalee şi vărsături (7), convulsii şi febră (6), tulburări ale stării de conştiență (4), vertij şi tulburări de vorbire (3). Analiza lichidului cefalo-rahidian (LCR) a evidențiat pleiocitoză limfocitară moderată în 5 cazuri (mediana 55 cel/mm^3) şi albuminorahie crescută la un pacient. Investigațiile neuroimagistice au prezentat anomalii în 4 din 9 cazuri, evidențiind un aspect de encefalită cerebeloasă (în 2 cazuri), leziuni inflamatorii acute cerebrale (1) şi arahnoidită lombo-sacrată (1). Evoluția sub tratament cu aciclovir intravenos, corticoterapie si imunoglobuline intravenos a fost favorabilă, fără sechele neuro-psihice la 8 pacienți. S-a înregistrat un caz de deces la un pacient cu imunodepresie (leucemie acută limfoblastică în tratament citostatic), la care tratamentul antiviral a fost inițiat tardiv (la 6 zile de la debut), iar un copil a dezvoltat tromboză de sinus cavernos, cu recuperare lentă într-un departament de neuropediatrie.

Concluzii. Incidența complicațiilor neurologice secundare varicelei la pacienții spitalizați a fost mai redusă comparativ cu datele din literatură. Evoluția a fost în general favorabilă la pacienții imunocompetenți, fără sechele pe termen lung. Introducerea vaccinării antivaricelă în „Programul Național de Imunizare“ ar putea reduce pe termen lung incidența şi prevalența varicelei şi a complicațiilor neurologice.

Cuvinte cheie: varicelă, complicații neurologice, pacienți nevaccinați

ABSTRACT

Objective. To evaluate the incidence, clinical manifestations and outcomes of neurological complications secondary to varicella in HIV negative hospitalized patients.

Methods. Retrospective study on patients with neurological complications related to varicella admitted in a single infectious diseases center between 01 January 2013 and 31 December 2013.

Results. Out of 1773 patients with varicella diagnosed in our hospital during the study period, 183 (13.3%) were hospitalized and of these 10 (5.46%) had central nervous system involvement (5 meningo-encephalitis, 4 cerebral ataxia and one polyradiculoneuropathy). The majority were males (8), from urban areas (8), aged from 4 to 38 years (median 6.5 years) and with no history of vaccination against varicella. The most frequent clinical manifestations were: ataxia in 8 cases, vomiting and headaches (7), fever and seizures (6), altered mental status (4) and dizziness and slurred speech (3). CSF analysis showed mild-to-moderate lymphocytic pleocytosis (median 55 cells/μL) in 5 patients and elevated protein levels in one case. Brain imaging was abnormal in 4 of 9 patients, and showed encephalitis of the cerebellum in 2 cases, acute inflammatory central lesions (1) and lumbar-sacral arachnoiditis (1). The outcome under treatment with intravenous acyclovir, corticotherapy, intravenous immunoglobulins, anticonvulsivants was favorable without sequelae in 8 patients.

Autor corespondent:
Cristiana Oprea, Universitatea de Medicină şi Farmacie „Carol Davila“, Str. Dionisie Lupu nr. 37, Bucureşti

There was one death in a child with an underlying immunodeficiency condition (acute lymphoblastic leukemia) and late initiation of antiviral therapy (after 6 days of onset) and another child developed cavernous sinus thrombosis with slow recovery in a neuropediatric service.
Conclusions. The incidence of neurological complications secondary to varicella in hospitalized patients was less frequent compared to the literature data. The outcome of neurological complications was favorable in imunocompetent patients without apparent long-term sequelae. A decrease in the morbidity of neurological complications of varicella will be possible with high vaccination coverage.

Keywords: varicella, neurological complications, unvaccinated patients

INTRODUCERE

Varicela reprezintă manifestarea clinică a infecţiei primare cu virusul varicelo-zosterian (VVZ), care se caracterizează printr-un exantem acut veziculos febril, foarte contagios, cu receptivitate generală într-o populaţie nevaccinată. Evoluţia la copii este în majoritatea cazurilor autolimitantă, dar la pacienţii cu stări de imunodepresie şi la adulţi survin mai frecvent complicaţii şi anume: supra-infecţie bacteriană a leziunilor cutanate, pneumonie, otită medie, hepatită şi complicaţii neurologice. (1)

Fiind un virus neurotrop, VVZ poate determina variate complicaţii neurologice în cursul fazei acute a infecţiei, iar datorită persistenţei în stare latentă în ganglionii nervoşi spinali sau omologi ai nervilor cranieni se poate reactiva ca herpes zoster în condiţii de scădere a imunităţii.

Afectarea sistemului nervos central în varicelă apare conform datelor din literatură la mai puţin de 1% dintre pacienţi (2). VZV poate infecta o mare varietate de celule la nivelul sistemului nervos central şi periferic, incluzând neuroni, oligodendrocite, celule meningeale, ependimale sau celule din pereţii vaselor de sânge. Varietatea celulelor susceptibile explică diversitatea manifestărilor clinice şi patologice ale VZV de la nivelul sistemului nervos (3). Complicaţiile neurologice cele mai frecvente sunt ataxia cerebeloasă acută şi encefalita. Cu o incidenţă mai redusă apar şi alte complicaţii: vasculită cu infarct cerebral, mielită acută, convulsii izolate, meningită (3,4).

Ataxia cerebeloasă este cea mai frecventă complicaţie neurologică în varicelă, apărând la 1 caz din 4.000 până la 20.000 de copii diagnosticaţi cu varicelă. În aproximativ 25% dintre cazurile de ataxie cerebeloasă la copii este implicată varicela. Patogenia acestei complicaţii nu este bine definită, dar în general este considerată o manifestare post-infecţioasă de cauză imună. Există însă şi studii care au identificat ADN-VVZ în LCR, sugerând o etiologie infecţioasă la nivelul sistemului nervos central (5,6).

O complicaţie neurologică mai severă este encefalita, raportată la 0,1-0,2% dintre pacienţii cu varicelă, având o mortalitate crescută (5-20%) şi determinând sechele neurologice la 15% dintre supraviţuitori. Tabloul clinic se caracterizează prin alterarea stării de conştienţă, cefalee, vărsături, febră şi convulsii, iar durata simptomatologiei este de cel puţin 2 săptămâni. (7)

Epidemiologia varicelei s-a schimbat dramatic prin introducerea vaccinării. În toate ţările în care s-a adoptat programul de vaccinare antivaricelă, s-a redus semnificativ incidenţa bolii şi a complicaţiilor, numărul de zile de spitalizare şi rata mortalităţii pentru toate categoriile de vârstă (1,8). Astfel, în Statele Unite ale Americii, după introducerea programului naţional de vaccinare, incidenţa varicelei a scăzut cu peste 70% în perioada 1995-2000 (9), iar rata mortalităţii prin varicelă a scăzut cu 92% la copiii cu vârsta între 1 şi 4 ani (10).

Pacienţii imuno-deprimaţi (prin neoplazii, corticoterapie, infecţie HIV, transplant de organe) au un risc crescut de a face varicelă diseminată, cu complicaţii severe şi rată înaltă a mortalităţii comparativ cu pacienţii imuno-competenţi. În această grupă de populaţie s-au înregistrat peste 25% din decesele prin varicelă în era prevaccinare (2).

Tratamentul etiologic antiviral cu aciclovir instituit în primele 24 de ore de la debutul exantemului este eficient în sensul reducerii numărului leziunilor cutanate şi a numărului de zile de boală. În cazul complicaţiilor neurologice, diagnosticul prompt şi iniţierea rapidă a terapiei cu aciclovir injectabil pot determina o evoluţie clinică favorabilă şi reducerea incidenţei sechelelor. Corticoterapia de scurtă durată poate fi asociată pentru efectele antiinflamatoare (3). Totuşi, ghidurile internaţionale nu stabilesc

clar managementul terapeutic al complicaţiilor neurologice în varicelă, recomandând ca schema de tratament să fie decisă individual, în funcţie de severitatea manifestărilor clinice.

OBIECTIV

Obiectivul studiului a fost de a evalua incidenţa, manifestările clinice şi evoluţia complicaţiilor neurologice severe secundare varicelei.

MATERIAL ŞI METODE

Am realizat un studiu retrospectiv pe 10 pacienţi cu varicelă şi complicaţii neurologice internaţi în Spitalul Clinic de Boli Infecţioase şi Tropicale „Dr. Victor Babeş“ din Bucureşti în perioada 1 ianuarie 2013 – 31 decembrie 2013.

Au fost incluşi în studiu toţi pacienţii cu varicelă, indiferent de vârstă, care au prezentat o complicaţie neurologică severă. Nu au fost introduşi în studiu pacienţii cu imunodepresie prin infecţie HIV şi nici cei cu manifestări neurologice mai uşoare, de tip convulsii izolate.

Pacienţii au fost evaluaţi din punct de vedere al caracteristicilor socio-demografice (vârstă, sex, mediu de proveniență), al manifestărilor clinico-evolutive şi al terapiei.

Diagnosticul de varicelă a fost stabilit pe criterii clinice, iar complicaţiile neurologice au fost diagnosticate prin corelarea manifestărilor clinice cu rezultatele investigaţiilor paraclinice: analiza lichidului cefalo-rahidian, teste serologice din plasmă şi LCR, investigaţii neuro-imagistice şi EEG.

REZULTATE

Din cei 1.773 de pacienţi diagnosticaţi cu varicelă în Spitalul Clinic „Dr. Victor Babeş“ din Bucureşti în perioada 1 ianuarie 2013 – 31 decembrie 2013, 183 (13,3%) au fost spitalizaţi, iar dintre aceştia, 10 pacienţi (5,46%) au dezvoltat complicaţii neurologice. Spectrul clinic al complicaţiilor neurologice a inclus meningo-encefalita (5 cazuri), ataxie cerebeloasă (4 cazuri) şi un caz cu poliradiculo-nevrită.

Majoritatea pacienţilor au fost de sex masculin (8) şi proveneau din mediul urban (8). Lotul studiat a cuprins 8 copii şi 2 adulţi, mediana vârstei fiind de 6,5 ani (limite 4-38 de ani). Nici un pacient nu fusese vaccinat împotriva varicelei.

Tabloul clinic al complicaţiilor neurologice a fost variat şi a cuprins în ordinea frecvenţei: ataxie (8 cazuri), cefalee, greaţă şi vărsături (7), febră şi convulsii (6). Alte manifestări clinice cu frecvenţă mai redusă au fost reprezentate de: alterarea statusului mental, tulburări de vorbire, tremor şi vertij (Fig. 1).

Analiza citologică şi biochimică a LCR la momentul stabilirii diagnosticului a evidenţiat pleiocitoză limfocitară la 5 pacienţi cu valoare mediană 55 celule/mm^3 (14-1.270) şi albuminorahie crescută într-un caz.

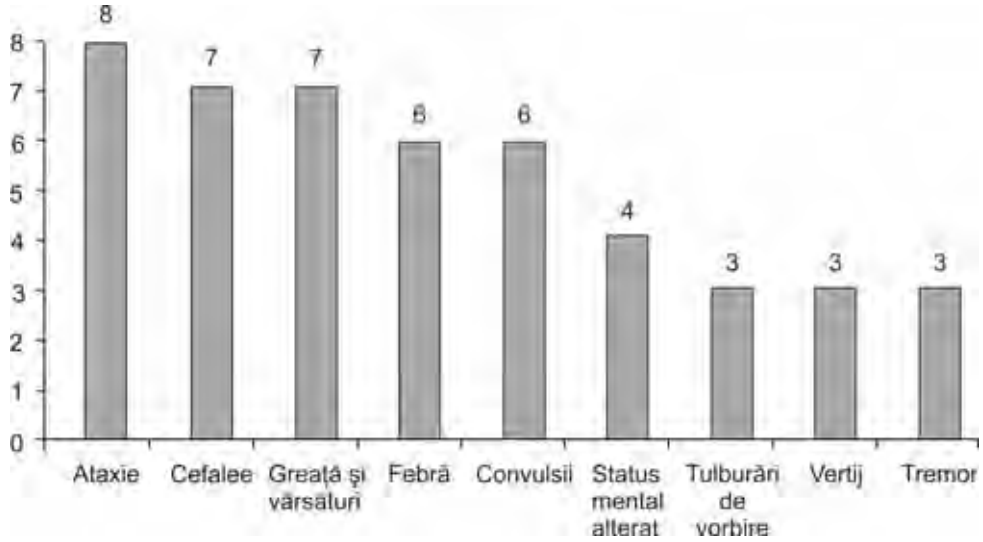

FIGURA 1. *Manifestări clinice la pacienţii cu complicaţii neurologice secundare varicelei*

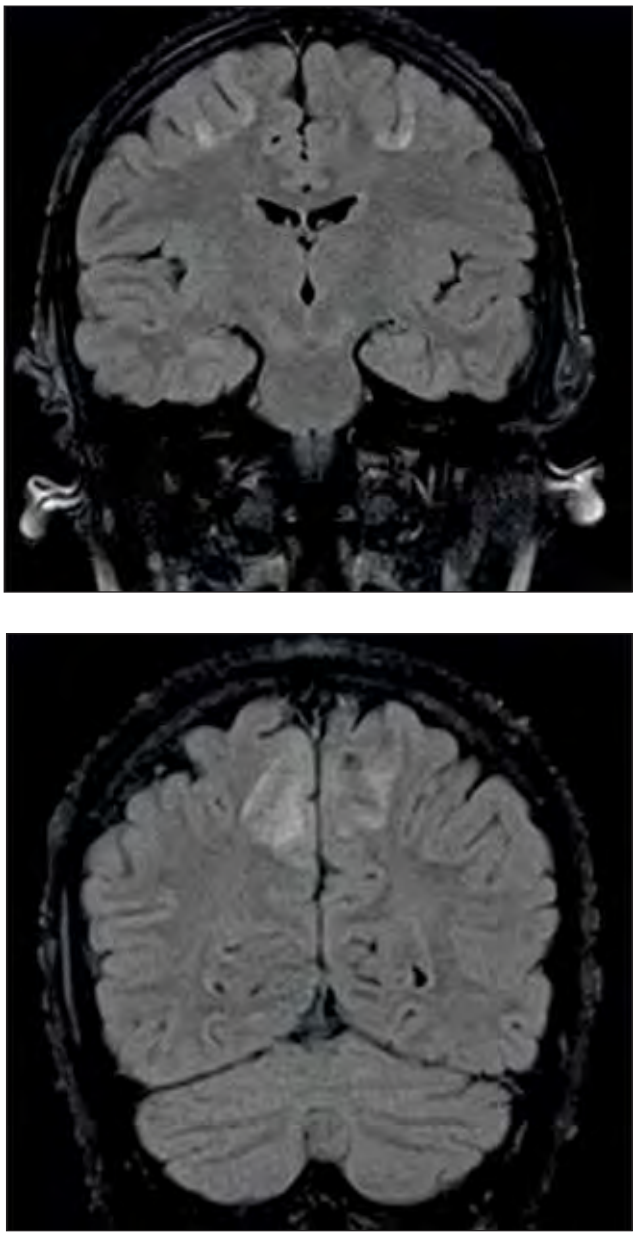

FIGURA 2. *Leziuni în hipersemnal T2 cu aspect predominant în bandă la nivel cortico-subcortical frontal şi parietal bilateral la un pacient în vârstă de 10 ani cu encefalită variceloasă şi leucemie limfoblastică acută*

TABELUL 1. *Aspectul LCR la pacienţii cu meningo-encefalită variceloasă*

Pacienţi cu meningo-encefalită	Nr. celule nucleate/ mm³	Tipul celulelor nucleate	Albuminorahie g/dl
1	14	-	0,2
2	1270	70% LM, 30% PMN	**2,3**
3	30	rare LM polimorfe, f rare PMN	0,1
4	55	frecvente MN polimorfe	0,2
5	95	80% LM, 20 %PMN	0,1

Investigaţii neuro-imagistice au fost efectuate la 9 pacienţi, dintre care la 4 s-au evidenţiat modificări patologice, şi anume: encefalita cerebeloasă (2), leziuni inflamatorii acute corticale şi subcorticale frontale şi parietale cu aspect encefalitic (1), arahnoidita lombo-sacrată (1).

Electroencefalograma (EEG) efectuată în cazul unui singur pacient diagnosticat cu meningo-encefalită acută variceloasă a prezentat anomalii: traseu asimetric, cu unde lente, deviate spre stânga (Fig. 3).

Debutul afecţiunii neurologice la pacientul cu poliradiculonevrită a fost la 5 zile de la apariţia erupţiei, în afebrilitate, cu ataxie, dureri intense şi parestezii la nivelul membrelor inferioare. Examenul neurologic a evidenţiat deficit motor spastic distal la nivelul membrelor inferioare bilateral, cu hipoestezie până la nivelul genunchilor şi hiperestezie plantară. În LCR s-a evidenţiat prezenţa de material genetic viral (ADN-VZV: 38,82 copii/ml), serologia Ig M şi IgG anti VVZ fiind pozitivă în plasmă şi negativă în LCR. Electromiograma nu a evidenţiat aspect caracteristic pentru o afecţiune neuro-musculară.

Examenul RMN de coloană vertebrală a evidenţiat un aspect de arahnoidită lombo-sacrată. (Fig. 4).

Durata mediană de la debutul erupţiei până la apariţia manifestărilor neurologice a fost de 3 zile (cu limite între 0 şi 8 zile) iar durata mediană a spitalizării de 11 zile (cu limite între 4 şi 24 de zile). Într-un singur caz modificările neurologice au survenit cu o zi înaintea apariţiei exantemului tipic de varicelă.

Evoluţia pacienţilor sub tratament cu aciclovir intravenos, corticoterapie, imunoglobuline intravenos şi anticonvulsivante a fost favorabilă în majoritatea cazurilor (8), cu remisiunea simptomelor şi fără sechele neuro-psihice importante.

Într-un singur caz encefalita variceloasă s-a complicat cu tromboză de sinus cavernos, copilul fiind transferat şi tratat într-o secţie de neuropsihiatrie pediatrică, cu evoluţie lent favorabilă.

La pacientul cu poliradiculonevrită ameliorarea clinică s-a observat după 2 săptămâni de la iniţierea terapiei antivirale asociate cu corticoterapie.

S-a înregistrat un deces la un copil cu varicelă şi leucemie acută limfoblastică (post cură de citostatice), la care tratamentul antiviral a fost iniţiat tardiv (la 6 zile după debutul erupţiei variceloase) şi care a dezvoltat encefalită (Fig. 3), bronhopneumonie cu insuficienţă respiratorie, insuficienţă hepatică severă şi coagulare diseminată intravasculara.

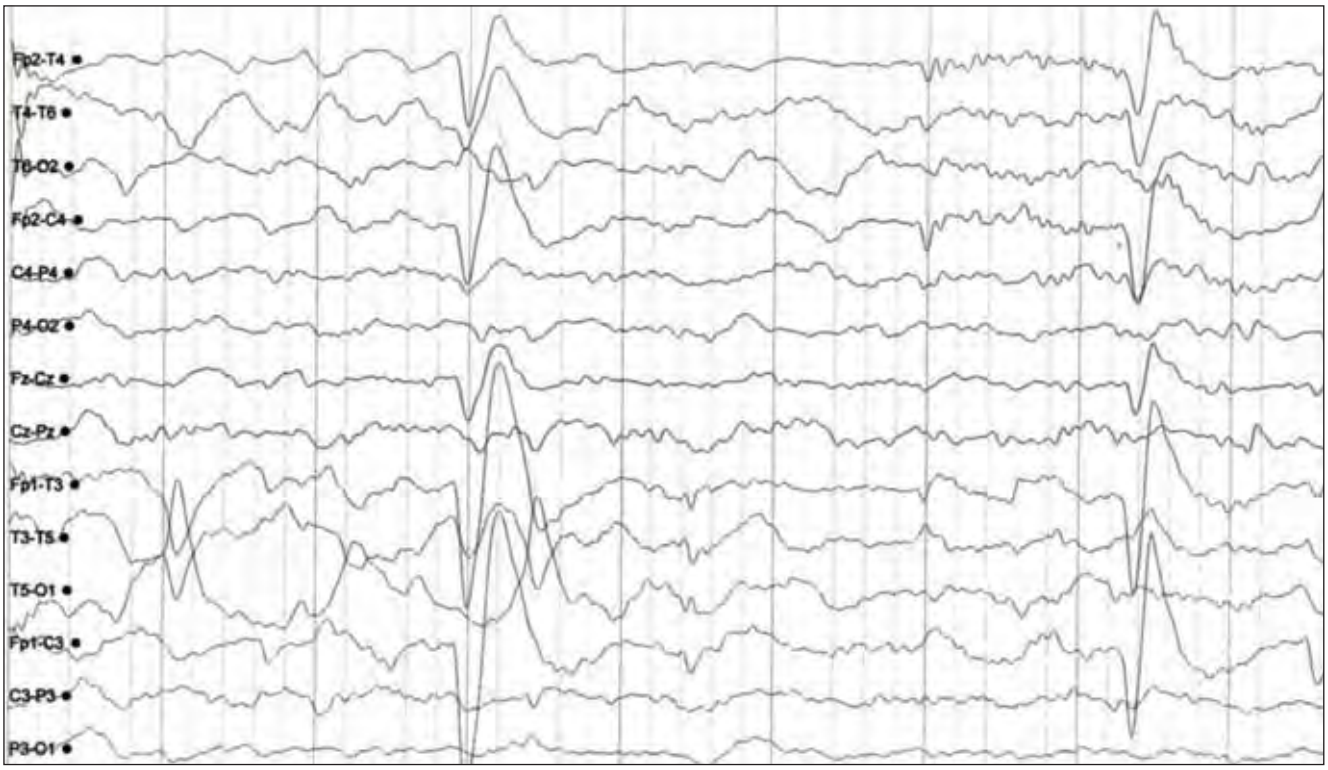

FIGURA 3. *EEG traseu asimetric cu unde lente la un copil de 8 ani cu encefalită variceloasă*

FIGURA 4. *Aspect îngroşat al meningelui cu captarea substanței de contrast la nivel lombo-sacrat L5-S1 la un pacient de 38 de ani cu radiculonevrită postvariceloasă*

DISCUȚII

Această analiză retrospectivă a incidenței şi evoluției complicațiilor neurologice secundare varicelei a fost efectuată la pacienții internați în Spitalul „Dr. Victor Babeş“ din Bucureşti pe o perioadă de 1 an, iar rezultatele obținute au fost comparate cu datele din literatură. Incidența în studiul nostru a fost de 5,46%, mai scăzută decât în datele din literatură. Studiile din literatură indică rate de spitalizare relativ crescute pentru complicațiile neurologice secundare varicelei ce pot varia între 8,1 şi 38%. (11).

În funcție de structura socio-demografică a populației, de politicile de spitalizare variabile de la o țară la alta sau de accesul diferit la serviciile de sănătate, incidența complicațiilor secundare infecțiilor varicelei poate varia de la o regiune la alta (12). Diferențele dintre proporțiile raportate de diferite studii pot să apară şi datorită caracteristicilor diferite ale populațiilor studiate (vârstă, alte afecțiuni asociate etc.) sau a metodelor diferite de colectare a datelor. De asemenea, motivul spitalizării pentru varicelă poate să difere, de la forme severe de boală până la cauze pur epidemiologice.

Conform datelor din literatură, complicațiile neurologice secundare varicelei apar cel mai frecvent la pacienții cu vârstă sub 16 ani (4). În studiul

nostru, mediana vârstei la momentul diagnosticului afectării neurologice a fost de 6,5 ani, similară cu cea raportată de alţi autori (4), care susţin faptul că afectarea sistemului nervos secundară varicelei apare la copii cu vârsta mai mare, comparativ cu alte complicaţii ale varicelei. Acest lucru ar putea fi explicat prin ipoteza ce susţine existenţa unui răspuns imun specific postinfecţios, responsabil de complicaţiile neurologice. Astfel, pacienţii cu vârsta mai mare sunt mai susceptibili reacţiilor inflamatorii mediate de anticorpi, în timp ce complicaţiile gastro-intestinale sau suprainfecţiile bacteriene apar mai frecvent la copiii mai mici sau la pacienţii cu imunosupresie (13). Această idee este susţinută şi de studiile care arată că pacienţii imunodeprimaţi au prezentat mai rar complicaţii neurologice comparativ cu cei cu status imun normal (4).

Ataxia cerebeloasă acută a fost cea mai frecventă manifestare clinică, atât în studiul nostru, cât şi în raportările altor ţări, cum ar fi Germania (4) şi Franţa (11). Atât în analiza realizată de noi, cât şi în literatură sunt raportate şi alte manifestări, incluzând convulsiile, alterarea statusului mental, tulburări de vorbire, vertij etc. Procentul convulsiilor din totalul complicaţiilor neurologice a variat între 5,5% şi 88,2% (3), atingând valori de 6,6% în Statele Unite ale Americii (14) sau 54,3% în Israel (15). Aceste diferenţe se datorează probabil şi mecanismelor patogenice diferite prin care se definesc aceste manifestări, cel mai frecvent fiind datorate febrei sau inflamaţiei SNC secundare varicelei (4). Bozzola şi colab. (3) au evidenţiat că incidenţa convulsiilor este mai mare la pacienţii cu vârstă mică, în timp ce encefalita şi meningo-encefalita au incidenţă similară la toate grupele de vârstă. Deficitele neurologice focale (ex. pareză facială periferică) sau vasculitele cerebrale post-variceloase sunt complicaţii neurologice severe, dar mai rar întâlnite, fiind mai frecvent asociate cu herpesul zoster (16). Nici unul dintre cazurile diagnosticate cu meningo-encefalită în studiul nostru nu a prezentat deficit neurologic focal.

Puncţia lombară este deseori necesară pentru stabilirea diagnosticului. Similar studiului nostru, datele din literatură au arătat că majoritatea pacienţilor cu encefalită variceloasă prezintă pleiocitoză limfocitară (7).

Pacientul diagnosticat cu poliradiculonevrită a prezentat ADN-VZV în LCR, serologie VZV pozitivă în plasmă (atât Ig M, cât şi Ig G), dar anticorpi absenţi în LCR. Acest lucru este oarecum în contrast cu alte studii care au prezentat proporţii crescute de anticorpi Ig M şi Ig G anti-VZV, atât în ser, cât şi în LCR (4).

În majoritatea cazurilor diagnosticul complicaţiilor neurologice se stabileşte pe criterii clinice, dar în cazurile mai complicate sunt necesare investigaţii neuroimagistice sau electro-encefalogramă (EEG) (17). Modificările sugestive sunt reprezentate de diminuarea activităţii bazale pe EEG sau leziuni focalizate pe RMN (3). RMN cerebrală a evidenţiat anomalii doar în 30% dintre cazurile de meningoencefalită, atât în studiul nostru, cât şi într-un studiu din Germania (4). Datele din literatură subliniază ideea că investigaţiile neuro-imagistice nu sunt absolut necesare la pacienţii cu ataxie cerebeloasă acută, în timp ce pentru pacienţii cu vasculite sau infarcte cerebrale sunt deosebit de importante pentru a identifica modificările patologice tipice. Electroencefalograma este deseori utilizată pentru a demonstra afectarea cerebrală mai ales în stadiile incipiente ale bolii; în plus, remisiunea timpurie a modificărilor EEG indică un prognostic favorabil, şi invers, persistenţa anomaliilor este asociată cu un prognostic nefavorabil (18). Studiile analizate au evidenţiat faptul că, în general, în cazurile de meningoencefalită, anomaliile EEG sunt rar specifice, evidente la toţi pacienţii cu convulsii asociate bolilor neurologice şi mai puţin la pacienţii cu convulsii febrile şi cu ataxie cerebeloasă acută (sub 20%) (4).

În privinţa tratamentului, ghidurile internaţionale nu dau recomandări ferme, iar studiile sunt destul de puţine, dar s-a constatat că tratamentul cu aciclovir injectabil, la o doză de 10 mg/kg la 8 h are efect benefic (7). În 8 din cele 10 cazuri analizate în studiul de faţă, tratamentul cu aciclovir injectabil şi corticoterapia asociată a determinat recuperarea completă a pacienţilor.

Comparativ cu alte complicaţii ale varicelei, spitalizarea pentru pacienţii ce prezintă afectarea SNC este în general mai lungă (4). Studiile au arătat că modificările neurologice reziduale sunt mai frecvente la pacienţii imunodeprimaţi, chiar dacă pot fi întâlnite şi la copiii imunocompetenţi (19).

Unul dintre cazurile de meningoencefalită din studiul nostru s-a complicat cu tromboză de sinus cavernos cu recuperare lentă, iar singurul deces din cele 10 cazuri analizate s-a înregistrat pe fond de imunodepresie severă (leucemie acută limfoblastică în tratament citostatic).

Niciunul dintre pacienţii analizaţi în studiul nostru nu era vaccinat împotriva virusului varicelozosterian. Datele din literatură indică faptul că vac-

cinarea antivariceloasă ar putea determina reducerea numărului complicațiilor neurologice, aşa cum s-a întâmplat în Germania după introducerea programului de vaccinare în 2004 (6). La 5 ani după introducerea vaccinului în Statele Unite, incidența spitalizărilor a scăzut de la 4,2 la 0,6-1.5/100.000 (20).

CONCLUZII

Incidența complicațiilor neurologice secundare varicelei la pacienții spitalizați a fost mai redusă comparativ cu datele din literatură. Evoluția pacienților a fost în general favorabilă la pacienții imunocompetenți, cu remisiunea simptomelor şi fără sechele. Introducerea vaccinării antivaricelă în „Programul Național de Imunizare“ ar putea reduce pe termen lung incidența varicelei şi a complicațiilor neurologice.

BIBLIOGRAFIE

1. **Albrecht M., Hirsch M., Kaplan S., et al;** Clinical features of varicella-zoster virus infection: *Chickenpox;* 2014; www.uptodate.com
2. **Kleinschmidt B.K., Gilden D.H. et al;** Varicella-zoster virus infections of the nervous system – Clinical and pathologic correlates; *Arch Pathol Lab Med* 2001:125:770-80
3. **Bozzola E., Tozzi A., Bozzola M., et al;** Neurological complications of varcella în childhood: case series and a systemic review of the literature; *Vaccine* 30 (2012); 5785-5790
4. **Rack A., Grote V., Streng A., et al;** Neurologic varicella comlications before routine immunization în Germany; *Pediatric Neurology* (2010); Vol 42, No 1
5. **Maricich S., Patterson M., Teach S., et al;** Acute cerebellar ataxia în children; 2013; www.uptodate.com
6. **Nussinovitch M., Prais D., Volovitz B., et al;** Post-infectious acute cerebellar ataxia în children. *Clin Pediatr (Phila)* 2003; 42:581
7. **Mandell G., Bennett J., Dolin R.;** Principles and Practice of Infectious Diseases, 7th Edition; 2010; 1963-1969
8. **Heinginer U., Seward J.F. et al;** Varicella; *Lancet* 2006; 368: 1365
9. **Seward J.F., Watson B.M., Peterson C.L., et al.** Varicella disease after introduction of varicella vaccine în the United States, 1995-2000. *JAMA* 2002; 287: 606
10. **Nguyen H.Q., Harpaz R., Jumaan A.O., et al;** Decline în mortality due to varicella after implementation of varicella vaccination în the United States; *N Engl J Med* 2005; 352:450
11. **Koturoglu G., Kurugol Z., Cetin N. et al;** Complications of varicella în healthy children în Izmir, Turkey, *Pediatr Int* 2005; 47:296-9
12. **Grimprel E., Levy C., de La Rocque F., et al;** Paediatric varicella hospitalisations în France: A nationwide survey. *Clin Microbiol Infect* 2007:13:546-9
13. **Wagner H.J., Seidel A., Grande-Nagel I., et al;** Pre-eruptive varicella encephalitis: Case report and review of the literature; *Eur J pediatr* 1998: 157:814-5
14. **Jackson M.A., Burry V.F., Olson L.C. et al;** Complications of varicella requiring hospitalization în previously healthy children; *Pediatr Infect Dis J* 1992;11:441-5
15. **Maharashak N., Somekh E.,** Hospitalization for varicella în central Israel; *Acta Paediatr Scand* 1999:88:1279-83
16. **Grote V., Springer W., Hammerson G., et al;** Varicella-related death în children and adolescents; Germany 2003-2004; *Acta paediatr Scand* 2008; 97:187-92
17. **Frenos S., Galli L., Chiappini E., et al;** An increasing incidence of chickenpox central nervous system complications în children: what's happening în Tuscany? *J Clin Virol* 2007; 38 (April (4) 358-61
18. **Steiner I., Budka H., Chaudhuri A., et al;** Viral encephalitis: A review of diagnostic methods and guidelines for management; *Eur J Neurol* 2005:12:331-43
19. **Carreno A., Lopez-Herce J., Verdu A., et al;** Varicella encephalopaty în immunocompetent children; *J Paediatr Child Health* 2007:43 (March (3)):193-5
20. **Seward J.F., Watson B.M., Peterson C.L., et al;** Varicella disease after introduction of varicella vaccine în the United States, 1995-2000; *JAMA* 2002; 287:606-11